



DANDY-WALKER MALFORMASYONUNDA ENDOSKOPIK III. VENTRİKÜLOSTOMİNİN ROLÜ

Burak O. BORAN¹, Adnan DAĞÇINAR², M. MEMET ÖZEK²

Günümüzde endoskopik III. ventrikülostomi, non-kommünike hidrosefalide ilk tedavi seçeneği olarak kabul edilmektedir. Hekimlerin hastalarına şanttan bağımsız bir hayat sunabilme arzusu, bu tekniğin diğer hasta gruplarında da uygulanmaya başlamasını sağlamıştır. Bu çalışmada amaç, endoskopik III. ventrikülostomi uygulanan 9 Dandy-Walker malformasyonlu hastayı geriye dönük olarak gözden geçirerek, başarı ve komplikasyon oranlarını sunmaktır. Hastaların 5'i erkek, 4'ü kızdı. Yaş ortalaması 13 aydı. Endoskopik III. ventrikülostomi sonrası şant gerektirmeyen tüm olgular başarılı olarak kabul edildi. Ortalama takip süresi 25 aydı. Hastaların %78'inde başarı sağlandı. Bir olguda geçici 3. sinir parezisi gözlemlendi. Sonuç olarak endoskopik III. ventrikülostomi, Dandy-Walker tanısı olan hastalara, şanttan bağımsız bir hayat sürme şansını sunabilir.

Anahtar kelimeler: Endoskopi, Dandy-Walker sendromu, hidrosefali

THE ROLE OF ENDOSCOPIC THIRD VENTRICULOSTOMY IN DANDY-WALKER MALFORMATION

Currently, endoscopic third ventriculostomy is considered as the first choice in the treatment of non-communicating hydrocephalus. But the urge of the physician, to provide a shunt-free survival for his patients, leads to performing the procedure in a diverse group of patients. The aim of this study was to review 9 cases of endoscopic third ventriculostomy -performed in patients with Dandy-Walker malformation- retrospectively, to report the rates of success and complications. Five of the patients were male and 4 were female. The average age of the patients was 13 months. All the cases, who did not required a shunt surgery following endoscopic third ventriculostomy, was considered as successful. Average follow-up period was 25 months. The rate of success was 78%. A transient 3rd nerve paresis was observed in one of the patients. As a conclusion, endoscopic third ventriculostomy can provide a shunt-free survival for the patients with Dandy-Walker malformation.

Key words: Endoscopy, Dandy-Walker syndrome, hydrocephalus

Günümüzde endoskopik III. ventrikülostomi, non-kommünike hidrosefalide ilk tedavi seçeneği olarak kabul edilmektedir¹. Hekimlerin hastalarına şanttan bağımsız bir hayat sunabilme arzusu, bu tekniğin diğer hasta gruplarında da uygulanmaya başlamasını sağlamıştır². Yakın bir geçmişe kadar Dandy-Walker malformasyonu endoskopik III. ventrikülostomi için rölatif kontrendikasyonlar listesinde iken³, yayınlanan çalışmalar bu olgularda da endoskopinin denebileceğini göstermiştir⁴. Bu çalışmada amaç, 1996-2002 yılları arasında endoskopik III. ventrikülostomi uygulanan 9 Dandy-Walker malformasyonlu hastayı geriye dönük olarak gözden geçirmek ve edinilen tecrübeyi değerlendirerek başarı ve komplikasyon oranlarını sunmaktır.

HASTALAR VE YÖNTEM

Marmara Üniversitesi Tıp Fakültesi Nöroşirürji Anabilim Dalı'nda Nisan 1996-Mayıs 2002 tarihleri arasında, Dandy-Walker malformasyonu tanısı ile endoskopik III. ventrikülostomi yapılan 9 hastanın dosya verileri, ameliyat notu bilgileri, radyolojik tetkikleri ve operasyon görüntüleri retrospektif olarak incelenmiştir. Hastaların 5'i erkek, 4'ü kızdır. Hastaların yaşları 2 ay ile 3 yaş arasında değişmekte olup, ortalama 13 aydır. Cerrahi sonrası takip süresi 3-64 ay arasında değişmekte olup, ortalama 25 aydır. Hastaların klinik değerlendirmeleri en son kontrol muayeneleri göz önünde bulundurularak yapılmıştır ve endoskopik III. ventrikülostomi sonrası şant gerektirmeyen tüm olgular başarılı olarak kabul edilmiştir.

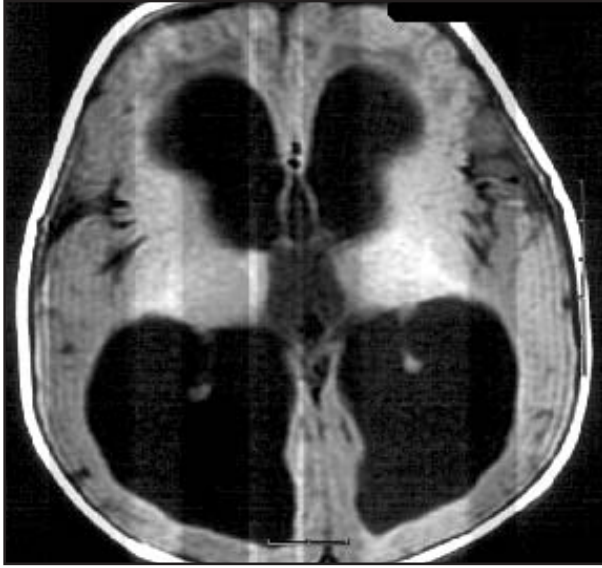
¹Dr. Lütfü Kırdar Kartal Eğitim ve Araştırma Hastanesi 2. Nöroşirürji Kliniği, ²Marmara Üniversitesi Tıp Fakültesi Nöroşirürji Anabilim Dalı

Başvuru tarihi: 30.12.2003, Kabul tarihi: 29.6.2004

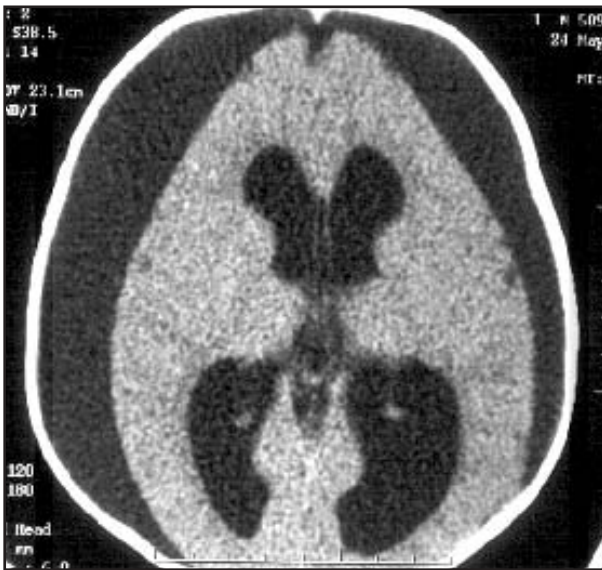
Hastalar genel anestezi altında, sırt üstü, baş 25 fleksiyonda konumlandı. Orta hattın 2.5 cm sağ yanına, koronel sütürü ortalayacak şekilde 3 cm'lik cilt insizyonu ile cilt ve cilt altı geçildi, periost iki yana sıyrıldı. Perforatör yardımıyla bir adet "burr-hole" açıldı. Dura artı şeklinde açıldı ve bipolar koter ile yakıldı. Pia 0.5 cm uzunluğunda bipolar koter ile yakıldıktan sonra, 15 numara bistüri ile kortikal kesi yapıldı. Önce bir ponksiyon iğnesi ile sağ yan ventrikülün ön boynuzuna girildi. Ventriküle kaç santimetrede girildiği ve iğnenin trasesi not edildi. Ponksiyon iğnesi çekildi ve aynı traseden endoskopun kılıfı sokuldu. Mandren çekildi. BOS (Beyin omurilik sıvısı) geldiği görülünce rijid endoskop (0 teleskop, Gaab, Karl Storz, Tutlingen, Almanya) kılıftan içeri sokularak sağ yan ventrikülün ön boynuzuna girildi. Koroid pleksus takip edilerek foramen Monro'ya ulaşıldı. Septal ven, anterior kaudat ven, talamostriat ven ve internal serebral ven ana anatomik yapılar olarak görüldü. Forniks yapıları korunarak forameninden geçildi ve III. ventriküle girildi. Üçüncü ventrikülün tabanında infundibular recess ve mamiller cisimcikler görüldü. Mamiller cisimciklerin hemen önünde incelmış ve saydamlaşmış olan tuber cinerium görüldü. Tuber cinerium, mamiller cisimciklerin baziler artere zarar vermeyecek kadar önünden ve orta hattın delindi. Delik açıldıktan sonra, önce 3 numara, daha sonra da 4 numara fogarty kateteri ile delik genişletildi. Ventrikülostominin kenarlarından gelişen küçük kanamalar, irrigasyon veya fogarty kateterin balonu ile tampon yapılarak durduruldu. İşlem tamamlanınca endoskop çekildi ve endoskopun trasesi, spongostan veya gelfoam gibi emilebilir bir ajanla tıkandı. Periost, cilt altı ve cilt su geçirmez tarzda kapatıldı.

BULGULAR

Yapılan 9 cerrahi girişimin hepsinde işlem teknik olarak tamamlanabilmiştir. Dokuz hastanın yedisinde başarı sağlanmış ve başarı oranı %78 olarak hesaplanmıştır. Başarı sağlanamayan hastaların birinde, işlem sonrasında klinik tabloda bir düzelme olmamış ve takibinde baş çevresi artmaya devam etmiştir. Bu hastaya endoskopik III. ventrikülostomiden 3 ay sonra ventriküloperitoneal şant takılmıştır. Diğer hasta ise operasyondan 5 ay sonra acil servise nöbet geçirerek gelmiş ve yapılan tetkiklerinde bilateral subdural kolleksiyon tespit edilmiştir (Resim 1, 2). Bu hastaya subduroperitoneal şant takılmıştır. Bu seride cerrahi mortalite yoktur. Bir olguda operasyondan sonra 3. sinir parezisi gelişmiş, fakat bu da 2 ay içerisinde tamamen düzelmiştir. Olguların hiç birinde arka çukur kisti için ayrıca bir şant gerekmemiştir.



Resim 1. Hastanın endoskopik III. ventrikülostomiden önceki BT görüntülemesi



Resim 2. Hastanın operasyondan 5 ay sonraki BT görüntülemesi

TARTIŞMA

Sürekli gelişen valv teknolojisine karşın, şantlar beklentiyi karşılayamamaktadır. Şant takılan hastaların %33'ü bir sene içerisinde, %50'si 2 sene içerisinde ve %70'i 10 sene içerisinde şant disfonksiyonu ile karşı karşıya kalmaktadır⁵. Özellikle pediatrik yaş grubu söz konusu olduğunda, uzun yaşam beklentisinden ötürü şant cerrahisi beraberinde uzun bir sorunlar listesini gündeme getirmektedir. Yaşanan şant komplikasyonları alternatif tedavi seçeneklerini gündeme getirmiş ve nöroendoskopik ekipmanların gelişmesiyle birlikte endoskopik III. ventrikülostomi son 20 yıl içerisinde tekrar popüler hale gelmiştir⁶.

Endoskopik III. ventrikülostomi için ideal hastanın özellikleri şu şekilde özetlenebilir: Ventriküler sistemden subaraknoid boşluklara geçiş olmaması, fakat subaraknoid aralıktan venöz sisteme beyin omurilik sıvısı (BOS) emiliminin mevcut olması⁷. Bu kriterler her ne kadar basit gözükse de, klinik olarak uygulanması hemen hemen imkansızdır; çünkü ventriküler sistemdeki herhangi bir obstrüksiyon günümüzdeki mevcut radyolojik görüntüleme teknikleri ile detaylı bir şekilde gösterilebilse bile, subaraknoid mesafeden BOS emilimini mevcut teknikler ile gösterebilmek mümkün değildir⁸. Bu açıdan bakıldığında, endoskopik III. ventrikülostomi için en uygun hasta grubu edinilmiş "aqueduct" stenozu olgularıdır. Çünkü bu olgularda hem obstrüksiyonun nedeni bilinmektedir, hem de obstrüksiyondan önce hidrosefali görülmediği için subaraknoid mesafeden emilimin yeterli olduğu varsayılmaktadır⁹. Bu hasta grubunda endoskopik III. ventrikülostominin başarıları %90'lara varmaktadır¹⁰. Literatürdeki serilere genel olarak bakıldığında, başarı oranları %50 ila %90 arasında değişmektedir. Bunun en önemli nedeni hekimin hastasına şanttan bağımsız bir hayat sunabilme isteğinin, endoskopik III. ventrikülostominin ideal sayılamayacak hasta gruplarında da denenmesine yol açmasıdır².

Dandy-Walker malformasyonu kısaca, vermiş aplazisi veya hipoplazisinin eşlik ettiği IV. ventrikülün kistik genişlemesi olarak tanımlanabilir¹¹. Yakın bir geçmişe kadar, Dandy-Walker malformasyonu gibi intraventriküler anatomisinin bozuk olduğu olgular, endoskopik III. ventrikülostomi için rölatif bir kontraendikasyon oluşturmaktaydı³. Fakat son zamanlarda yayınlanan olgu sunumlarında, Dandy-Walker malformasyonunda da endoskopinin güvenli bir şekilde gerçekleştirilebileceği bildirilmiştir⁴. Bu çalışmada 9 olguluk bir seri sunulmuştur ve bu literatürdeki en geniş seridir. Bu olgulardaki başarı oranı %78 olup, bu hastalara şanttan bağımsız bir hayat sürme şansı tanınabilmiştir.



Dandy-Walker malformasyonu olan bir hastada endoskopik III. ventrikülostomi yapılmadan önce radyolojik tetkikler detaylı bir şekilde incelenmelidir. Koronal kesitlerde, foramen Monro seviyesinde III. ventrikülün genişliği en az 7 mm olmalıdır; aksi takdirde endoskop hipotalamik hasara yol açabilir¹². Mid-sagittal kesitlerde, baziler bifurkasyon ve tuber cinerium anatomisi not edilmelidir. Ayrıca mid-sagittal kesitlerde III. ventrikülün tabanına dikkat edilmelidir; zira III. ventrikül tabanının aşağı doğru bombe olduğu olgularda endoskopik III. ventrikülostomi daha güvenli bir şekilde yapılabilir¹⁴.

Bu serideki bir olguda geçici 3. sinir parezisi gelişmiştir. Bu tip komplikasyonlar genelde taban perforasyonu esnasında gerçekleşmektedir. Bu nedenle önerilen deliğin mammiller cisimcikler ile infundibular recess arasına, tam orta hatta, bipolar koter probu gibi sert ve kaymayacak bir aletle, eğer taban ince ise küt olarak, kalın ise düşük enerji ile termal olarak açılmasıdır¹⁴. Termal enerji kullanılan olgularda ısıya bağlı komplikasyonları engellemek için, perforasyon esnasında sürekli irrigasyon kullanılmalıdır. Perforasyon amacı ile kullanılan fogarty kateterinin yumuşak olduğu için arkaya kayarak baziler arteri yaraladığı ve hastanın kaybedildiği literatürde bildirilmiştir¹⁵.

Sonuç olarak; deneyimli ellerde endoskopik III. ventrikülostomi Dandy-Walker malformasyonu olan hastalara şanttan bağımsız bir hayat sürme şansını yaratabilir.

KAYNAKLAR

1. Foroutan M, Mafee MF, Dujovny M. Third ventriculostomy, phase-contrast cine-MRI and endoscopic techniques. *Neurol Res* 1998; 20: 443-8.
2. Sainte-Rose C, Chumas P. Endoscopic third ventriculostomy. *Techniques in Neurosurgery* 1996; 1(3): 176-84.
3. Cinalli G, Salazar C, Mallucci C, Yada JH, Zerah M, Sainte-Rose C. The role of endoscopic third ventriculostomy in the management of shunt malfunction. *Neurosurgery* 1998; 43: 1323-9.

4. Cartmill M, Jaspan T, Mc Conachie N, Vloeberghs M. Neuroendoscopic third ventriculostomy in dysmorphic brains. *Child Nerv Syst* 2001; 17: 391-4.
5. Ammirati M, Raimondi A. Cerebrospinal fluid shunt infections in children: A study of the relationship between the etiology of the hydrocephalus, age at the time of shunt placement, and infection. *Child Nerv Syst* 1987; 3: 106-9.
6. Kim SK, Wang KC, Cho BK. Surgical outcome of pediatric hydrocephalus treated by endoscopic III. ventriculostomy: Prognostic factors and interpretation of postoperative neuroimaging. *Child Nerv Syst* 2000; 16: 161-9.
7. Baskin JJ, Manwaring KH. Endoscopic third ventriculostomy for obstructive hydrocephalus. In: Rengachary SS, Wilkins RH (eds). *Neurosurgical Operative Atlas, Vol 5. Illinois, AANS*, 1996: 241-6.
8. Scarrow AM, Cohen AR. Neuroendoscopy. In: Albright AL, Pollack IF, Adelson PD (eds). *Principles and Practice of Pediatric Neurosurgery*. New York, Thieme, 1999: 91-106.
9. Jimenez DF. Third ventriculostomy. In: Jimenez DF (ed). *Intracranial Endoscopic Neurosurgery—Neurosurgical Topics*. Illinois, AANS, 1998. 101-10.
10. Hopf NJ, Grunert P, Fries G, Resch KD, Perneczky A. Endoscopic third ventriculostomy: Outcome analysis of 100 consecutive procedures. *Neurosurgery* 1999; 44(4): 795-806.
11. Özgen T, Açıkgoz B. CSF dynamics in Dandy-Walker syndrome. *Acta Neurochir* 1990; 104(1-2): 54-8.
12. Roth PA, Cohen RA. Management of hydrocephalus in infants and children. In: Tindall GT, Cooper PR, Barrow DL (eds). *The Practice of Neurosurgery*. Baltimore, Williams & Wilkins, 1996. 2707-28.
13. Hoffman HJ, Harwood-Nash D, Gilday DL. Percutaneous third ventriculostomy in the management of noncommunicating hydrocephalus. *Neurosurgery* 1980; 7: 313-21.
14. Frerebeau P, Guillen M, Privat JM. Ventriculostomie percutanée non stéréotaxique par sonde a ballonnet gonflable. *Neurochirurgie* 1982; 28: 331-4.
15. Schroeder HWS, Warzok RW, Assaf JA. Fatal subarachnoid hemorrhage after endoscopic third ventriculostomy. Case report. *J Neurosurg* 1999; 90: 153-5.